Die Entwicklung und Rückbildung des Corpus luteum spurium beim Menschen.

Inaugural-Dissertation

zur

Erlangung der Doctorwürde

der

hohen medicinischen Facultät

der

Universität Basel

vorgelegt von

Oscar Kreis,
Med. pract. aus Basel.

Berlin 1899.
Gedruckt bei L. Schumacher.

Die Entwicklung und Rückbildung des Corpus luteum spurium beim Menschen.

Inaugural-Dissertation

zur

Erlangung der Doctorwürde

der

hohen medicinischen Facultät

der

Universität Basel

vorgelegt von

Oscar Kreis,
Med. pract. aus Basel.

Berlin 1899.
Gedruckt bei L. Schumacher.

Sonderabdruck aus dem Archiv für Gynäkologie, Bd. 58, H. 2.

Meinem hochverehrten Lehrer

Herrn Prof. Dr. Ernst Bumm

in Dankbarkeit und Hochachtung gewidmet.

Die Entwicklung und Rückbildung des Corpus luteum vom Zeitpunkte des frischgeplatzten Graaf'schen Follikels bis zur völligen Umwandlung in das Corpus albicans war schon öfter der Gegenstand genauer histologischer Untersuchungen, doch beschränkte sich die Mehrzahl dieser Beobachtungen lediglich auf Säugethierovarien und deren Corpora lutea; nur wenige Forscher beschäftigten sich mit der Frage, welche histologischen Metamorphosen der geplatzte Follikel im menschlichen Ovarium bis zur völligen Involution erleidet.

Die vorliegende Arbeit soll die Lücke, welche bislang noch für das menschliche Ovarium besteht, ausfüllen helfen.

Die Präparate, welche zur Untersuchung benützt wurden, stammen ohne Ausnahme von menschlichen Ovarien, die im Laufe der letzten vier Jahre an der Baseler Frauenklinik bei Operationen gewonnen, in völlig frischem Zustande fixirt, und sodann gehärtet, geschnitten und nach den bekannten Methoden gefärbt wurden.

Bevor ich auf meine eigenen Untersuchungen eingehe, ist es am Platze, die wichtigsten Ergebnisse früherer Beobachter hier kurz anzuführen.

Mit der Entdeckung des Eies im Innern des Follikels durch Karl Ernst von Baer (1), mit der Trennung der Membrana

granulosa von der Theca Folliculi, sowie mit der Erkenntniss, dass aus dem geplatzten Follikel das Corpus luteum entstehe, blieb zugleich die Frage zu lösen, welche der beiden Zellschichten das Baumaterial für den gelben Körper liefere.

Während Baer selbst und nach ihm Valentin (2) das ganze Gebilde des Corpus luteum einzig und allein durch intensive Wucherung der Theca interna zu Stande kommen sahen, und ihre Ansicht damit stützten, dass sie schon vor dem Follikelsprung die innere Thecaschicht verdickt und gelb gefärbt fanden, bestimmten die zahlreichen Untersuchungen von Säugethier-, speciell Kaninchenovarien Bischoff (3, 4, 5) und später auch Meckel (6) zur Annahme, dass an der ganzen Zellwucherung ausschliesslich die Membrana granulosa sich betheilige, indem diese stark wuchere, späterhin aber zu einem Vernarbungsprocesse führe, der die grösste Aehnlichkeit mit der Ausheilung eines Abscesses hat.

Diese beiden Anschauungen klärten das Wesen der Corpus luteumbildung noch nicht völlig auf und liessen noch mancherlei Deutungen zu, die späteren Forschern Anlass zu eingehenderen Studien boten.

Schrön (7) sah an der Hand seines reichen Materiales (Ovarien von Katzen, Kaninchen und Ratten) im Corpus luteum eine Neubildbildung, die, wie alle Neoplasmen, deren Entwicklung eine ungestörte ist, ein Stadium der progressiven Bildung und ein Stadium der regressiven Metamorphose hat. Im ersten Stadium wuchern sowohl Bindegewebe und Gefässe als auch die zelligen Elemente der Membrana granulosa, während bei der regressiven Metamorphose nicht allein die fettige Entartung mit nachfolgender Resorption, sondern namentlich eine zu einer bestimmten Zeit eintretende Anämie das Hauptmoment für die Schrumpfung darstellt.

Die Gefässe sind im progressiven Stadium sehr stark entwickelt und zeigen eine Vena centralis, welche alles Blut des gelben Körpers sammelt und in eine Ovarialvene abführt.

Ausschliesslich für die Folge eines Rückbildungsprocesses hielt Pflüger (8) den gelben Körper; er sah, wie in Kaninchenovarien fünf bis acht Tage nach dem Follikelsprung eine deutliche Wand sich entwickelte, die nach 3—4 Wochen mit dem Ovarialstroma verschmolzen war. Die nach Pflüger angestellten Untersuchungen Luschka's (9) förderten nichts Neues zu Tage, indem sie wesentlich die von Schrön gefundenen Thatsachen bestätigten.

Wohl aber verdient die Lehre Spiegelberg's (10) Beachtung, welche den Beginn der Corpusluteumbildung in die Zeit vor der Pubertät verlegt. Der Process besteht in einer Neubildung von Zellen und Gefässen aus der innersten Follikelwand mit rasch eintretender Metamorphose des Neoplasma. Während der Pubertät findet eine Steigerung des Processes statt und während der Menstruation tritt derselbe an einem oder mehreren Follikeln überwiegend hervor.

Am meisten auffallend aber ist der Umstand, dass Spiegelberg die ersten Anfänge des Corpus luteum schon bei Kindern bereits vom zweiten Jahre an sah, bei denen die innerste Wand des Eisackes ein lockereres Gefüge als die äussere zeigte und sich von derselben in continuo abziehen liess, sowie durch eine deutliche gelbe Färbung sich auszeichnete.

Die ersten genauen Beobachtungen des mikroskopischen Befundes, der sich darbietet in Kuhovarien beim frischgeplatzten Follikel bis zu den letzten Stadien der Involution, stammen von His (11), welcher unmittelbar nach dem Platzen die in Falten gelegte innere Haut von kleinzelligen Wucherungen auf das lebhafteste durchsetzt fand. In diese Falten dringen von der äusseren Begrenzung her Bindegewebselemente, Blut- und Lymphgefässe ein. „Die weitere Entwicklung des gelben Körpers führt zunächst zu einem Verschluss der Risswunde in Folge des Anschwellens der wuchernden Follikelwand. Die Falten der letzteren verschmelzen untereinander und es bildet sich so ein mehr homogener Körper, der eine je länger je enger werdende Höhlung, den Rest der früheren Follikelhöhle, umschliesst.

In diesem Stadium untersucht, giebt das Corpus luteum wieder ein etwas anderes Bild als zuvor: die innere Begrenzung desselben wird gebildet durch eine Lage von verdichteter Substanz, welche nach innen gegen ein unorganisirtes Gerinnsel völlig scharf absetzt, nach aussen giebt sie Fortsätze ab, welche zum Theil bis zur Peripherie vordrängen, zum Theil diese jedoch nicht erreichen, während andere derbe, von der Peripherie ausgehende Fortsätze auch nur zum Theil bis zur inneren Membran hingelangen.

Bei noch weiter gediehener Entwickelung der gelben Körper sieht man die Höhle im Centrum kleiner werden und schliesslich schrumpft die sie umgebende Membran zu jenem fibrösen Kern, von dessen Verhalten früherhin die Rede war. Es lässt sich sonach direct zeigen, dass dieser Kern gleichfalls aus der inneren

Follikelhaut hervorgeht, und zwar aus den innersten Lagen, welche von Anbeginn an nach dem Platzen des Follikels der Sitz der reichlichsten Zellwucherung gewesen sind".

Die weitere Entwickelung bez. Rückbildung ist dadurch charakterisirt, dass an Stelle des aus wohlgenährten gelben Zellen bestehenden Parenchyms ein Gewebe tritt, das sich vom übrigen Eierstocksstroma nur durch die etwas reichere Anhäufung von Intercellularsubstanz unterscheidet. Im allerletzten Stadium wird das Pigment, das in den grossen polygonalen Zellen sitzt, resorbirt und es verwischt jeder Unterschied zwischen dem einst so mächtigen Gebilde mit dem Eierstocksstroma.

Wie Schrön fiel auch His der colossale Gefässreichthum auf, der bei der regressiven Metamorphose des Corpus luteum eine Hauptrolle nach His spielt, indem durch Aufhören des Turgors nach der Brunst bez. der Menstruation eine Gefäss- und Stromacontraction eintritt, in Folge deren die kleinsten Capillaren veröden. Dieser Gefässverschluss führt aber zur Atrophie jener Zellen, die neben den Gefässen beinahe allein das gelbe Parenchym des Körpers gebildet hatten. —

Dieser Gefässreichthum, der auch später wieder von Call und Exner (12, 13) auf's neue Bestätigung fand, trägt viel zur Pigmentirung in den Corpora lutea älterer Stadien bei, indem aus den Capillaren nach Slavjansky (14) eine reichliche Diapedesisblutung stattfindet.

Aus dem amorphen Pigment entstehen, wie namentlich Wagener (15) und Schulin (16) zeigten, deutliche Krystalle von Prismen- und Drusenform.

Waldeyer (17) gelangte auf Grund zahlreicher untersuchter Kuhovarien zu einem Resultat, das sowohl der Ansicht Baer's als auch derjenigen Bischoff's Rechnung trug.

Er fand sowohl Membrana granulosa als Tunica interna beim Aufbau des Corpus luteum betheiligt; näherte sich also am meisten der Schrön'schen Theorie. Die Abhebung der Granulosa von der Follikelwand geschieht durch massenhafte Auswanderung farbloser Blutkörperchen aus dem reichen Gefässnetz des Follikels, die eine eigentliche Schicht der Wanderzellen bilden und späterhin selbst vascularisirt werden. Bei der ganzen Bildung überwiegt zuerst der epitheliale, später der bindegewebige Theil unter narbiger Schrumpfung.

Mangelhaft dürften wohl die Befunde Beigel's (18) sein, der

die Zotten der Falten niemals mit Epithel belegt fand; sein Vergleich des Corpus luteum mit der Organisation von Thromben war schon von Beulin (19) aufgestellt worden.

Als neue Elemente lernen wir bei Wagener Riesenzellen kennen, die als feines Gerüstwerk die Luteinzellen umspinnen und später durch Umwandlung in Bindegewebsfibrillen den Uebergang zum Corpus albicans vermitteln.

Diese Luteinzellen sind nach Schulin Granulosazellen, die in Folge von Vascularisation der Membrana granulosa anwachsen und das sogenannte Lutein absondern. Die Baer'sche Theorie fand in Benckiser (20) einen energischen Vertreter, der das Corpus luteum aus einer Hypertrophie und Hyperplasie der in der Tunica interna praeexistirenden Elemente entstehen sah. Diese Hypertrophie und Hyperplasie dauert nach der Follikelberstung noch einige Zeit energisch fort, während die Membrana granulosa dabei physiologisch zu Grunde geht. Ganz allein dürfte Nagel (21) mit der Auffassung dastehen, dass das Corpus luteum einen Wucherungsprozess darstellt, der zu Neubildung von Ovarialstroma führt; denn auch die neueren Untersuchungen von Säugethier- und Menschenovarien durch Schottländer (22) sprechen doch entschieden für eine Retraction des Bindegewebes, welches in die aus epithelioiden Zellen bestehende Tunica interna eindringt.

Dass die Frage, woraus sich das Corpus luteum aufbaue, noch keineswegs gelöst ist, ergiebt sich deutlich aus den äusserst genauen Untersuchungen von Kaninchen und Mäusen durch Sobotta (23), dessen Resultate hier in Kürze Raum finden mögen.

Zuerst nach dem Platzen faltet sich die Membrana granulosa; in diese Falten dringen kurze stumpfe Fortsätze der verdickten Tunica interna ein, die Zellen der letzteren sind gross und mit Fett beladen, das von Sobotta als aufgespeichertes Nährmaterial angesehen wird.

Allmählich vermehren sich die Zellen der Tunica interna und es treten als neue Elemente die schon von Waldeyer beschriebenen Wanderzellen auf, die ohne Zweifel aus Blutgefässen ausgetreten sind.

Das erste Auftreten des eigentlichen Corpus luteum wird durch das Epithel gekennzeichnet, das keine Mitosen mehr zeigt; dieselben findet man jetzt in den grossen Thecazellen; zugleich

tritt, wenn keine Blutung erfolgt ist, eine allmähliche Ausscheidung von seröser Flüssigkeit ein.

Einige Zeit später wuchern die Zellen der inneren Thecaschicht und durchsetzen in Form feiner Bindegewebszüge das Epithel. Die Zellen des letzteren vergrössern sich allmählich; die innere Thecaschicht wird bei der Bildung der Bindegewebszüge allmählich aufgebraucht. Leukocyten liegen jetzt allenthalben im Epithel.

Im Weitern wachsen die Epithelzellen mehr und mehr auf rein hypertrophischem Wege; das feinvertheilte Bindegewebe formt mit den Wanderzellen ein feines Netz von Zellen um den centralen Bluterguss, der allmählich resorbirt wird.

Verfolgt man die Bildung noch weiter, so findet man die Epithelien noch mehr vergrössert. Gefässneubildung in Form weiter Capillaren stellt sich ein, die Leukocyten sind verschwunden, und die Bindegewebswucherung hat aufgehört. Im weiteren Verlauf findet Einlagerung von Fett in die Epithelzellen statt, welches desto reichlicher ist, je älter das Corpus luteum ist. Schliesslich gehen die Epithelzellen eine regressive Metamorphose ein, das Bindegewebe schrumpft und das Corpus albicans ist fertig gebildet.

Sobotta fasst also die Bildung des gelben Körpers in Bezug auf das Epithel als einen rein hypertrophischen, in Bezug auf das Bindegewebe als einen rein hyperplastischen Vorgang auf.

Während Heape (24) und Pfannenstiel (25) in ihren neueren Arbeiten vollständig derselben Ansicht wie Sobotta sind, werden in allerneuester Zeit wieder Stimmen laut, die wiederum der alten Baer'schen Theorie huldigen.

So betont namentlich Clark (26), dass die Bindegewebszellen der Theca interna sich zu Luteinzellen zu differenziren beginnen, und „dass daher das Corpus luteum nicht ein epitheliales, sondern ein bindegewebiges Gebilde ist."

Indem ich noch erwähne, dass die neueste von Wendeler (27) stammende Arbeit sich auf den Standpunkt von Clark stellt, wende ich mich nun meinen eigenen Beobachtungen zu.

Untersucht wurden 24 Paar Ovarien und davon die typischen Stadien des gelben Körpers in den 9 folgenden Fällen beschrieben; das Alter des Corpus luteum wurde im Allgemeinen nach der Zeit, die seit der letzten Menstruation verstrichen war, bestimmt. Da

ich mich aber nach meinen Beobachtungen überzeugen konnte, dass Ovulation und Menstruation zeitlich nicht immer zusammenfallen — eine Ansicht, die durch die treffliche Arbeit von Leopold und Mironoff (28) an Hand eines reichen ausgewählten Materials schlagend bewiesen wurde — diente mir das makroskopische und mikroskopische Bild, die Faltung und Dicke der Rinde, sowie die Beschaffenheit des centralen Blutergusses wesentlich als Ausgangspunkt für die Altersbestimmung, wobei mir die prachtvollen Abbildungen in Leopold's Arbeit sehr zu Statten kamen.

Fall 1. Fol. No. 367. 1897. Frisches Corpus luteum, ca. 1—2 Tage alt.

Makroskopisch sieht man eine frische Rissstelle, die in den geplatzten Follikel führt, dessen Centrum mit einem frischen Blutcoagulum von 2 cm Höhe und 2 cm Breite ausgefüllt ist. In letzterem erkennt man mikroskopisch neben zahlreichen etwas geschrumpften rothen Blutkörperchen einzelne Leucocyten.

Die Membrana granulosa ist zusammengefallen und in Folge dessen gegen das Centrum hin etwas gefaltet; ihre Epithelzellen sind gross, scharf umgrenzt, zeigen einen schön entwickelten Kern und bedecken an einzelnen Stellen die Tunica interna in einfacher Lage; an anderen Stellen, besonders da, wo sie an den Bluterguss anstossen, sind 5—10 Schichten übereinander, zu säulenförmigen Zellverbänden angeordnet, die zwischen sich deutliche Lücken erkennen lassen.

Die Tunica interna besteht aus Bindegewebe, sie liegt der Membrana granulosa an und ist reich an Gefässen. An einzelnen Stellen ist eine Andeutung von gefässhaltigen Septen vorhanden, die die Granulosa vor sich hertreiben.

Fall 2. Fol. No. 362. 1897. Corpus luteum, ca. 8 bis 10 Tage alt.

Das makroskopische Bild des 2 cm hohen und 1 cm breiten Corpus luteum zeigt eine 3—4 mm breite, schöngefaltete und bis fast in's Centrum ragende Rinde.

Im Centrum findet man mikroskopisch ein reiches Fibrinnetz mit Leucocyten, einzelnen Blutkrystallen und Trümmern rother Blutkörperchen. Gegen die Granulosa hin treten Bindegewebskerne auf; auch dringen fibrinöse Ausläufer zwischen die Falten der Granulosa ein; diese ist ad maximum verbreitert, sehr zellenreich und in vielfache Falten gelegt, die den centralen Erguss förmlich zusammendrücken.

Von aussen wird die Membrana granulosa durch papillenförmige vascularisirte Fortsätze der äusserst gefässreichen Tunica interna in einzelne Abschnitte geschieden.

Fall 3. Fol. No. 132. 1894. Corpus luteum, ca. 12 bis 14 Tage alt.

Makroskopisch findet sich in dem 1,5 cm breiten und 1 cm hohen Corpus luteum eine verschmälerte gelbgefärbte Rinde, die stärkere Faltung aufweist und mikroskopisch betrachtet, aus etwas verkleinerten Epithelzellen besteht, die von der Tunica interna durch einen mehr weniger breiten Rundzellensaum geschieden sind.

Die stark vascularisirte Tunica interna sendet von Rundzellen begleitete feinste Capillaren durch die Granulosa hindurch bis in den ursprünglichen centralen Bluterguss, dessen Ränder gegen die Granulosa hin eine stärkere bindegewebige Umwandlung erfahren haben, während in der Mitte ein reiches Fibrinnetz in seinen Maschen Leucocyten und Blutkrystalle beherbergt.

Durch diese feinsten Capillaren wird die Vascularisation im Centrum vermittelt.

Fall 4. Fol. No. 87. 1895. Corpus luteum, ca. 16 bis 18 Tage alt.

Der Durchschnitt des 1,5 cm breiten und ebenso hohen Corpus luteum lässt makroskopisch eine im Gegensatze zum vorhergehenden Präparate noch mehr verschmälerte Rinde erkennen. Der ursprüngliche centrale Bluterguss wird von mehreren gelben Bälkchen durchzogen, welche bei mikroskopischer Betrachtung sich als Fibrinstränge erweisen, die in energischer bindegewebiger Umwandlung sich befinden und neben Leucocyten zahlreiche gelbe amorphe Pigmentschollen tragen: auch entwickeln sich im Centrum jetzt Gefässe.

Die noch stärker gefaltete Membrana granulosa wird theils von den breiteren gefässführenden Sprossen der Tunica interna in einzelne Bezirke abgeschnürt und umwachsen, theils werden die Zellencomplexe durch diese Bindegewebsbalken in einzelne säulenförmige Zellhaufen zersprengt.

Die Tunica interna selbst, immer noch durch einen Rundzellensaum von der Membrana granulosa getrennt, zeichnet sich durch enormen Gefässreichthum aus.

Fall 5. Fol. No. 96. 1895. Corpus luteum, ca. 18 bis 20 Tage alt.

In dem 2,5 cm breiten und 2 cm hohen Corpus luteum sieht man makroskopisch eine nur noch 1 mm breite gelbe Rinde, innerhalb welcher der Raum durch einen stark veränderten Bluterguss ausgefüllt wird.

Mikroskopisch weist das Centrum ein stark vascularisirtes Bindegewebsnetz auf, das erheblich über das nur noch spärlich entwickelte Fibrinmaschenwerk überwiegt, und mit breiten Zügen tief in die Granulosa hineindringt. Indem nun von der weniger gefässreichen Tunica interna ebenso breite Züge wie vom Centrum in die Granulosa hineinwachsen, wird diese, deren Zellen übrigens geschrumpft sind, von beiden Seiten förmlich zusammengepresst. Der Rundzellensaum zwischen Tunica interna und Membrana granulosa ist noch immer, wenn auch in viel geringerem Grade als früher vorhanden, ebenso finden sich jene schon erwähnten gelben Pigmentschollen im Centrum.

Fall 6. Fol. No. 189. 1895, und Fol. 161. 1896. Corpus luteum, ca. 20—22 Tage alt.

Die sehr schmale gelbe Rinde des 2 cm breiten und 1,8 cm hohen Corpus luteum sowie der stark veränderte Bluterguss deuten auf das fortgeschrittene Stadium.

Mikroskopisch unterscheidet sich der centrale Erguss durch einen noch grösseren Reichthum an Bindegewebe und Gefässen vom vorigen Präparate.

In der stark verschmälerten Membrana granulosa verwischt

sich der lappige Bau, auch sieht man jetzt mehr Gefässe zwischen den einzelnen Zellgruppen auftreten. Auch die Bindegewebssepten der Tunica interna haben an Mächtigkeit bedeutend zugenommen, während noch immer ein schwacher Saum von Rundzellen sich zwischen sie und die Membrana granulosa schiebt.

Fall 7. Fol. No. 120. 1895. Corpus luteum, ca. 24 bis 25 Tage alt.

Schon makroskopisch kann man die breiten Bindegewebszüge, die sich aus dem centralen Bluterguss heraus differenzirt haben, bis tief in die äusserst schmale Membrana granulosa hinein verfolgen; mikroskopisch findet man dieselben zu einem aus breiten gelbpigmentirten Bindegewebsfasern bestehenden Netzwerke zusammengeflochten, zwischen dessen Maschen die in starker Degeneration begriffenen Elemente der Membrana granulosa als spärliche kleine Zellhaufen zu erkennen sind.

Die Septen der Tunica interna zeigen strafferes Bindegewebe mit grösseren Gefässen und sind noch immer von einem schmalen Rundzellensaum begleitet.

Der Fibrinrest im Centrum enthält noch gelbes scholliges Pigment.

Fall 8. Fol. No. 87. 1895. Corpus luteum, ca. 28 Tage alt.

Das 0,6 cm hohe und 0,4 cm breite Corpus luteum lässt eine ca. $^1/_2$ mm breite gelbe Rinde erkennen.

Mikroskopisch besteht das Centrum aus einem lockeren Bindegewebe mit grossen Spindelzellen, Gefässen und vereinzelten Rundzellen.

In der Rinde trifft man nur noch hie und da vereinzelte in Degeneration begriffene ursprüngliche Granulosazellen an, während der übrige Theil zu einem sehr lockeren, weitmaschigen und gefässhaltigen Bindegewebe geworden ist.

Die Grenze zwischen Tunica interna und ehemaliger Membrana granulosa ist verwischt, indem der Rundzellensaum verschwunden ist und reichlich Capillaren und Bindegewebe von der etwas strafferen Tunica interna in die ehemalige Granulosa wachsen.

Fall 9. Fol. No. 155. 1896. Corpus albicans, ca. 5 bis 6 Wochen alt.

Das gelblich gefärbte, 0,2 cm hohe und 0,1 cm breite Corpus albicans unterscheidet sich unter dem Mikroskop von dem umgebenden Ovarialstroma durch seine hellere Farbe, die davon herrührt, dass die bindegewebigen Elemente und Gefässe im Corpus albicans viel spärlicher vertreten sind.

Von ursprünglichen Granulosazellen ist keine Spur mehr zu finden.

Rinde und centraler Bluterguss sind zu Bindegewebe geworden; die Tunica interna zeichnet sich von demselben nur durch straffere Beschaffenheit ihres Gefüges aus.

Fassen wir die Resultate der vorstehenden Beobachtungen zusammen, so ergiebt sich für die Entwicklung und Rückbildung des Corpus luteum spurium beim Menschen folgendes:

Unmittelbar nach dem Platzen des reifen Graaf'schen Follikels erfolgt eine Blutung in die Höhlung, welche bald stärker, bald

schwächer ausfallen kann, aber wohl nie vollständig fehlt. Das Blut stammt zweifelsohne aus dem sehr entwickelten Gefässnetz der Tunica interna. Die Wandungen des vorher prall gespannten Follikels fallen nach dem Platzen zusammen und falten sich gegen das mit Blut erfüllte Centrum, so dass auf dem Durchschnitt schon am ersten Tage nach der Ruptur die aus der noch dünnen Membrana granulosa, Tunica interna und Tunica externa bestehende Wand des Follikels mehr weniger erhabene Falten zeigt, die jedoch mit der späteren Faltung der Membrana granulosa nichts zu thun haben und einfach aus dem Nachgeben der Wand beim Abfluss des Follikelwassers sich erklären. Betrachtet man einen solchen frischgeplatzten Follikel etwa vom ersten Tag an genauer auf dem Durchschnitt bei mässiger Vergrösserung unter dem Mikroskop, so ergiebt sich, dass die Membrana granulosa stellenweise von ihrer Unterlage abgehoben und gegen das Centrum der Höhle vorgebaucht ist. Die Epithelien zeigen ihr normales Aussehen und begleiten auf weite Strecken die Tunica interna nur in einfacher Schicht; andere Partien der Granulosa zeigen eine 3—4—5fache Lage von Zellen übereinander. Das Centrum besteht aus reinem Blut mit wenig zerstreuten Leukocyten. Die Tunica interna buchtet sich mit der Granulosa nach innen vor und weist ein reichliches Netz prall gefüllter arterieller und venöser Gefässe auf.

Der nächste Entwicklungsvorgang besteht in einer sehr energischen Vermehrung der Zellen der Membrana granulosa, welche bis zum achten bis zehnten Tage die Dicke von 3—4 mm erreicht und sich dabei in vielfach gefalteten Wülsten gegen das Centrum des Follikels erhebt. Die Epithelzellen sind säulenförmig in der Richtung gegen das Centrum hin angeordnet, zeigen ein helles Protoplasma, grossen bläschenförmigen Kern und reichliche Kerntheilungsfiguren; sie liegen in 20—30facher Schicht übereinander.

Der centrale Bluterguss wird von der wuchernden Granulosa comprimirt und lässt um den 8. Tag eine vermehrte Anwesenheit von weissen Blutzellen in den noch immer sichtbaren roten Elementen erkennen; zugleich sieht man ein feines Netz von geronnenem Fibrin zwischen den zelligen Elementen des Blutergusses ausgebreitet.

Die Intima weist eine sehr reichliche Vascularisirung auf und es erheben sich in die gröberen Falten der Membrana granulosa bereits papillenförmige Bindegewebszüge, welche arterielle und venöse Gefässstämmchen tragen.

Hat die Membrana granulosa die Dicke von 3—4 mm erreicht, was, wie erwähnt, beim Corpus luteum spurium am 8.—10. Tag der Fall zu sein pflegt, so ist das Höhenstadium der Entwicklung und die grösste Ausdehnung des Corpus luteum erreicht. Makroskopisch sieht man dann eine weiss-gelbliche, in vielfache Windungen gelegte Rindenzone, die viel Aehnlichkeit mit den Gehirnwindungen aufweist und in ihren Falten die röthlichen Erhebungen des Blutgefäss-Bindegewebs-Apparates erkennen lässt. Das Centrum ist dunkelroth und in Folge der Gerinnung auf dem Durchschnitt bereits hart geworden.

Die regressive Metamorphose, die in der zweiten Woche beginnt, wird gekennzeichnet durch die weitere Ausbreitung der Blutgefässe und des Bindegewebes, welche zusammen zuerst in feinsten Sprossen, die nur Capillargefässe enthalten, zwischen die Züge der Epithelien der Membrana granulosa eindringen, diese durchwachsen und so bis an den centralen Bluterguss herangelangen. Mit den Blutgefässen treten auch Leukocyten zwischen den Epithelien und im Centrum reichlich auf.

So sieht man am Ende der zweiten Woche die Zellen der Membrana granulosa durch Blutgefässe und Bindegewebe in radiäre Abschnitte zerlegt. Die Zellen selbst sind etwas kleiner geworden, die Kerne ebenfalls blässer und geschrumpft; das Protoplasma zeigt um diese Zeit bereits eine leicht gelbliche Pigmentirung, welche diffus und gleichmässig den ganzen Zellkörper betrifft und nur selten in Form von gelblichen amorphen Farbstoffkörnern auftritt. Die Herkunft des Pigmentes leitet sich wohl vom centralen Blutfarbstoff ab, der diffundirt und von dem Protoplasma der Epithelien aufgenommen und eine Zeit lang festgehalten wird.

Makroskopisch erscheint um diese Zeit, also gegen Ende der zweiten Woche, das Corpus luteum spurium bereits kleiner, die Rinde ist in stärkere und kleinere Falten gelegt, dabei bereits etwas dünner (2—3 mm) und intensiv gelb gefärbt. Der centrale Bluterguss ist abgeblasst, das ganze Gebilde weniger saftreich als früher.

Indem die Durchwachsung der epithelialen Rinde mit Blutgefässen weitere Fortschritte macht und zugleich auch in dem centralen Gerinnsel Blutgefässe auftreten, erreicht bis zum Ende der dritten Woche das Corpus luteum seine höchste Versorgung mit Blutgefässen, die in ausserordentlich reichlichem Maasse von den in gröberen Falten gelegenen arteriellen und venösen Stämmen aus die Rinde und das Centrum mit einem feinsten und sehr

dichten Capillarnetz durchziehen, das mit vollem Recht mit dem Capillarnetz der Lobuli der Leber verglichen worden ist. Parallel mit der Entwicklung des Blutgefäss-Bindegewebssystems geht ein Schwund der Epithelien einher, welche von den Bindegewebszellen, den Capillaren und den reichlich auftretenden Leukocyten mehr und mehr gelockert und in immer feinere Züge abgespalten werden. Die Kerne der Epithelien zerfallen, das Protoplasma wird aufgelöst; die Zahl der Epithelien nimmt rasch ab. Im Centrum findet sich um diese Zeit ein Bild, welches dem bekannten Bild der Organisation von Blutthromben vollständig gleicht. Blutpigment in Form von gelben amorphen Schollen wird um diese Zeit reichlich sichtbar.

Das makroskopische Aussehen ändert sich unter dem Einfluss dieser Vorgänge gegen das Ende der dritten Woche so, dass das ganze Gebilde des Corpus luteum noch kleiner wird, die Rinde verdünnt und das Centrum mehr abgeblasst erscheint.

Die weiteren Rückbildungsvorgänge, welche im Laufe der vierten Woche sich einstellen, bestehen in dem vollständigen Schwinden der Epithelien und der Vermehrung des Bindegewebes, der Rückbildung des reichlichen Gefässnetzes, von dem nur die Bindegewebszüge und spärliche Capillaren übrig bleiben. Auf dem Durchschnitt sieht man um diese Zeit die Form der Rinde durch die Anordnung des Bindegewebes und der Gefässe noch abgebildet. Zwischen den Bindegewebszügen sind jedoch nur noch vereinzelte Epithelzellen anzutreffen. Das Centrum weist faseriges lockeres Bindegewebe mit spindelförmigem Kern und sehr spärlichen Leukocyten und Gefässen auf.

Unter fortschreitender Rückbildung der Gefässe und zunehmender Schrumpfung des Bindegewebes der Rinde vollzieht sich von der fünften Woche ab die Umwandlung des Corpus albicans zu faserigem Narbengewebe.

In qualitativer Hinsicht gestaltet sich die Entwicklung der Corpora lutea vera genau so wie die der spuria.

Die Entwicklung der Rinde erreicht in beiden Fällen die gleiche Ausdehnung und zeigen die von mir untersuchten und gemessenen Corpora lutea vera (5 Fälle) weder was die Grösse des ganzen Gebildes anbetrifft, noch was die Zusammensetzung der einzelnen Zonen anlangt, irgendwelche Differenzen; dagegen scheint sich, wenn man nicht annehmen will, dass der Ovulationsprocess während der Gravidität weiter geht und die „Corpora lutea vera“ nichts

anderes sind als die Corpora lutea spuria, bei dem Corpus luteum spurium der zeitliche Ablauf der einzelnen Stadien der Entwicklung und der regressiven Metamorphose wesentlich anders zu gestalten.

In den von mir untersuchten fünf Fällen entsprachen Grösse und Bau der Corpora lutea vera einmal dem eines Corpus luteum spurium vom Anfang der zweiten Woche (Extrauteringravidität,

Figur 1.

Corpus luteum spurium vom Anfang der zweiten Woche.

Figur 2.

Corpus luteum verum vom dritten Monat der Gravidität.

3. Monat), einmal dem Corpus luteum spurium vom Ende der zweiten Woche (Partus ca. 290 Tage nach der letzten Menstruation) und dreimal dem Corpus luteum spurium von der dritten Woche (Partus ca. 270, 280 und 285 Tage nach der letzten Menstruation).

Es müsste danach, wenn wirklich während der Gravidität keine Ovulation mehr stattfindet, die Entwicklung des Corpus luteum verum während der Gravidität bis zum dritten Monat anhalten und von da ab die regressive Metamorphose auch nur ganz langsam eintreten, so dass im neunten bis zehnten Monat ein Stadium vorhanden wäre, welches sonst ausserhalb der Gravidität bereits nach drei Wochen erreicht wird.

Zum Schlusse sei es mir gestattet, meinem hochverehrten Lehrer, Herrn Professor Dr. Bumm für die freundliche Ueberlassung des Materials und die liebenswürdige Unterstützung mit Rath und That, sowie Herrn Dr. med. Arthur Gloor für die Herstellung der Abbildungen meinen herzlichsten Dank auszusprechen.

Literatur.

1. K. E. v. Baer, De Ovi mammalium et hominis epistola. Lipsiae 1827.
2. Valentin, Handbuch der Entwicklungsgesch. d. Menschen. Berlin 1835.
3. Bischoff, T. L. W., Entwicklungsgeschichte der Säugethiere und des Menschen. Leipzig 1842.
4. Derselbe, Entwicklungsgesch. des Kaninchencies. Braunschweig 1842.
5. Derselbe, Beweis der von der Begattung unabhängigen periodischen Reifung und Loslösung der Eier der Säugethiere und des Menschen. Giessen 1844.
6. Meckel v. Hemsbach, Die Bildung der für partielle Furchung bestimmten Eier der Vögel im Vergleich mit den Graaf'schen Follikeln und der Decidua des Menschen. Zeitschr. f. wissenschaftl. Zoologie. Bd. III. 1851.
7. Schrön, Beitrag zur Kenntniss der Anatomie und Physiologie des Eierstockes der Säugethiere. Ebendas. Bd. XII. 1863.
8. Pflüger, Ueber die Eierstöcke der Säugethiere und des Menschen. Leipzig 1863.
9. Luschka, Lehrbuch der Anatomie. Bd. II. Das Becken. Tübingen 1864.
10. Spiegelberg, Ueber die Bildung und Bedeutung des gelben Körpers im Eierstock. Monatsschr. f. Geburtskunde u. Frauenkrankh. Bd. XXVI. Berlin 1865.
11. His, Beobachtungen über den Bau des Säugethiereierstockes. Archiv f. mikroskop. Anatomie. Bd. I. 1865.
12. Call u. Exner, Zur Kenntniss des Graaf'schen Follikels und des Corpus luteum beim Kaninchen. Sitzungsber. d. Kaiserl. Academie. Bd. LXXI. 1875.
13. Exner, Kleine Mittheilungen physiologischen Inhaltes. Ebend. Bd. LXX.
14. Slavjansky, Zur normalen und pathologischen Anatomie des Graafschen Bläschen des Menschen. Virchow's Archiv. Bd. LI. 1870.
15. Wagener, Bemerkungen über den Eierstock und den gelben Körper. Arch. f. Anat. u. Physiol. Anat. Abthl. 1879.
16. Schulin, Zur Morphologie des Ovarium. Arch. f. mikroskop. Anatom. Bd. XIX. 1881.
17. Waldeyer, Eierstock und Ei. Leipzig 1870.
18. Beigel, Zur Naturgeschichte des Corpus luteum. Dieses Arch. Bd. XIII. 1878.
19. Beulin, Das Corpus luteum und der obliterirte Follikel. Inaug.-Dissert. Königsberg 1877.
20. Benckiser, Zur Entwicklungsgeschichte des Corpus luteum. Dieses Archiv. Bd. XXIII. 1884.
21. Nagel, Beitrag zur Anatomie gesunder und kranker Ovarien. Dieses Archiv. Bd. XXXI. 1887.

22. Schottländer, Ueber den Graaf'schen Follikel, seine Entstehung beim Menschen und seine Schicksale bei Mensch und Säugethieren. Archiv f. mikrosk. Anat. Bd. XLI. 1893.
23. Sobotta, Ueber die Bildung des Corpus luteum bei der Maus. Ebendas. Bd. XLVII. 1896.
24. Heape, The Menstruation and Ovulation of Macacus Rhesus, with Observations on the Changes undersone by the discharged Follicle. Philosophical Transactions of the Royal Society of London. Series B. Vol. 188. 1897.
25. Pfannenstiel, Die Erkrankungen des Eierstockes und des Nebeneierstockes. Handb. d. Gynäkol. von Veit. 1898.
26. J. G. Clark, Ursprung, Wachsthum und Ende des Corpus luteum nach Beobachtungen am Ovarium des Schweines und des Menschen. Archiv f. Anat. u. Physiol. Anat. Abthl. 1898.
27. Wendeler, Die Krankheiten der Eierstöcke. Handb. von Martin. 1899.
28. Leopold u. Mironoff, Beitrag zu der Lehre von der Ovulation und Menstruation. Dieses Archiv. Bd. XLV. 1894.

Erklärung der Abbildungen auf Tafel XIV—XVII.

Figur 1. Frisches ca. 1—2 Tage altes Corpus luteum. Siehe Fall 1.
Die Wandungen des Follikels sind zusammengefallen; die Zellen der Membrana granulosa sind gegen den frischen Bluterguss hin, worin sich Leukocyten finden, in mehrfacher Lage übereinander geschichtet.

Figur 2. Corpus luteum, ca. 8—10 Tage alt. Siehe Fall 2.
Die Membrana granulosa ist ad maximum verbreitert und stark gefaltet. Die Zahl der Leukocyten in den immer noch sichtbaren rothen Elementen hat sich vermehrt. Entwicklung eines feinen Netzes geronnenen Fibrins. In die gröberen Falten der Membrana granulosa dringen bereits papillenförmige vascularisirte Bindegewebszüge.

Figur 3. Corpus luteum, ca. 12—14 Tage alt. Siehe Fall 3.
Die Membrana granulosa ist schmäler geworden; ihre Zellen werden durch Blutgefässe und Bindegewebssprossen in radiäre Abschnitte zerlegt. Leukocyten dringen mit den Blutgefässen zwischen die Epithelien. Im centralen Gerinnsel treten neben Blutkrystallen deutliche Gefässe auf.

Figur 4. Corpus luteum, ca. 16—18 Tage alt. Siehe Fall 4.
Auftreten von stärkeren Bindegewebszügen und gröberen Gefässen innerhalb der Membrana granulosa. Das ehemalige centrale Fibringerinnsel hat sich zu einem grossen Theil in Bindegewebe umgewandelt.

Figur 5. Corpus luteum, ca. 20—22 Tage alt. Siehe Fall 6.

Stärkere Vermehrung des Bindegewebes und der grösseren und weiteren Gefässe innerhalb der Rinde und des Centrums. Die Membrana granulosa ist stark verschmälert, ihre Zellen in Degeneration begriffen. Mächtige gelbe Pigmentschollen sind im centralen Gerinnsel sichtbar.

Figur 6. Corpus luteum, ca. 28 Tage alt. Siehe Fall 8.

Von der ehemaligen zellreichen Membrana granulosa finden sich nur noch einzelne im Untergang begriffene Epithelzellen in einem lockeren netzförmigen Bindegewebe. Wie in der Membrana granulosa hat auch im Centrum der Gefässreichthum bedeutend abgenommen.

Figur 7. Corpus albicans, ca. 5—6 Wochen alt. Siehe Fall 9.

Von Elementen der Membrana granulosa ist keine Spur mehr vorhanden. Der gesammte Raum innerhalb der Tunica interna wird von einem an Spindelzellen und Gefässen ärmeren Bindegewebe eingenommen.

Figur 8. Corpus luteum des Menschen, ca. 18—20 Tage alt, mit Gefässinjection. Siehe Fall 5.

Man sieht die (mit Berlinerblau) injicirten Gefässe aus den Stämmen der Tunica interna in die Membrana granulosa hineinwachsen.

Figur 9 veranschaulicht die Gefässvertheilung eines kleinen Bezirkes eines injicirten Corpus luteum der Kuh.

Fig. 1.

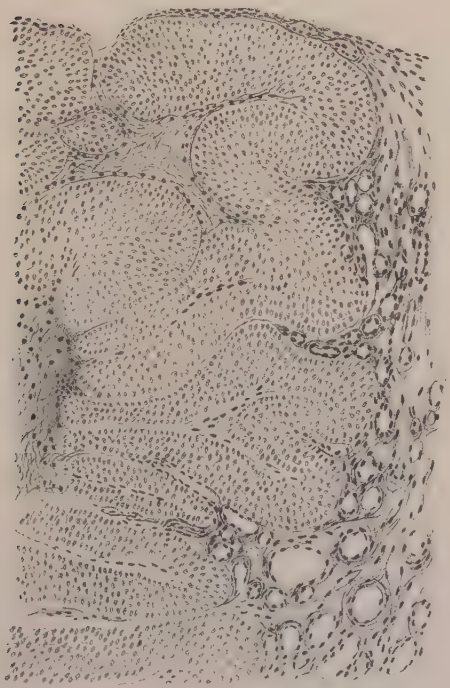

Fig. 2.

W.A. Meyn. Luth. Inst., Berlin S. 42

Fig. 3.

Fig. 4.

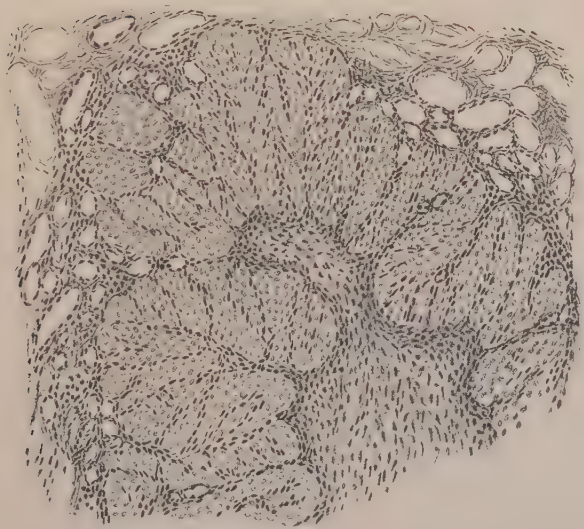

W.A. Meyn Lith. Inst., Berlin S. 48

Fig. 5.

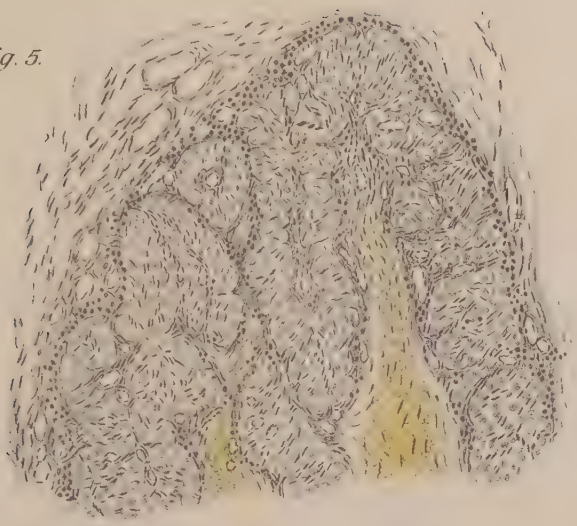

Fig. 6.

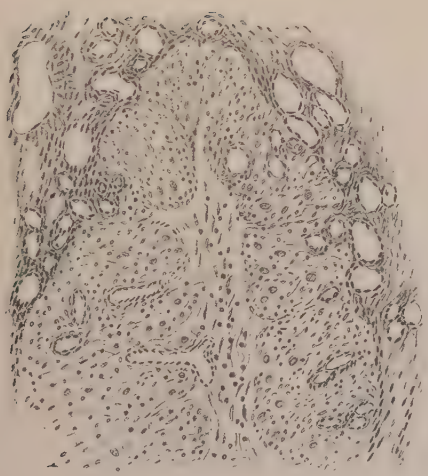

Fig. 7.

W.A. Meyn, Lith. Inst., Berlin S 42.

Fig. 8.

Fig. 9.

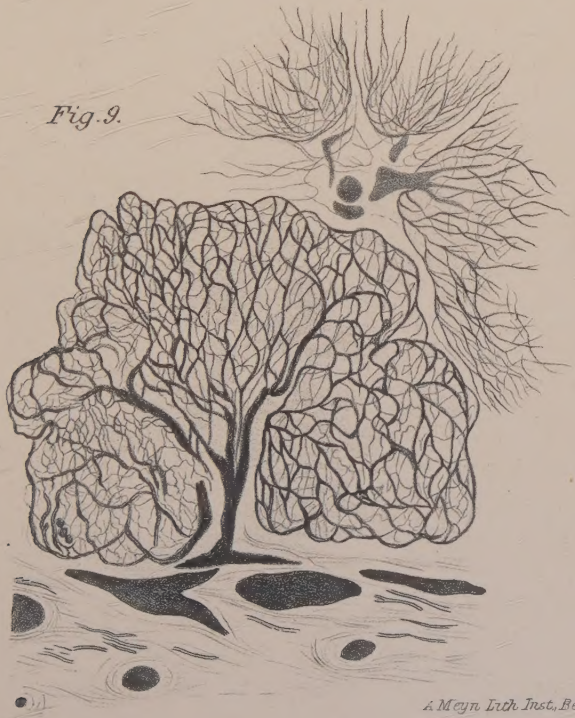

A. Meyn Lith. Inst., Berlin S. 42.